검안 및 콘택트렌즈학회지 2018년 제17 권 제4 호
Ann Optom Contact Lens 2018;17(4):111-113
ISSN 2384-0919 (Print)・ISSN 2384-0927 (Online)

Case Report

성인에서 진단된 양안 Ⅲ형 듀안안구후퇴증후군 1예

A Case of Bilateral Duane Retraction Syndrome Type Ⅲ in Adult

허정아・하석규・김승현
Jungah Huh, MD, Suk Gyu Ha, MD, PhD, Seung-Hyun Kim, MD, PhD

고려대학교 의과대학 안과학교실
Department of Ophthalmology, Korea University College of Medicine, Seoul, Korea

Purpose: To report a case of bilateral Duane retraction syndrome type Ⅲ in adult.
Case summary: A 18-year-old female visited for the evaluation of strabismus. Under ophthalmologic evaluations, bilateral limitation of adduction and abduction. In adduction, bilateral fissure narrows are observed. Eight prism diopters of exophoria are primary gaze was observed without noticeable abnormal head position. Downshoot of left eye was observed in adduction and more prominent in down gaze. There was no extraocular muscle abnormality in orbital computed tomography.
Conclusions: We report rare case of bilateral Duane retraction syndrome type Ⅲ in adult.
Ann Optom Contact Lens 2018;17(4):111-113

Key Words: Adult; Bilateral; Duane retraction syndrome

듀안안구후퇴증후군(Duane's retraction syndrome)은 가돌림신경과 신경핵의 형성부전으로 인해 내직근에 분포해야 하는 눈돌림신경의 아래분지가 내직근과 외직근 모두에 분포함으로써 내전시 내직근과 외직근이 동시에 수축한다.[1] Huber[2]의 분류에 따르면 세 가지 임상형으로 구분할 수 있는데 제Ⅰ형은 정상적인 내전과 외전운동의 제한이 있고, 제Ⅱ형은 정상적인 외전과 내전운동의 제한을 보이며, 제Ⅲ형은 내전과 외전 모두에서 제한을 보이는 것으로 분류된다.[3]

듀안안구후퇴증후군은 임상 양상은 매우 다양하며 아형별 유병률도 다양하다. 아직까지 국내에서 양안에 발생한 Ⅲ형의 안구후퇴증후군에대한 증례는 보고된 바 없다. 본 저자들은 성인에서 처음 진단된 양안의 Ⅲ형 듀안안구후퇴증후군을 경험하였기에 보고하고자 한다.

증 례

18세 여자 환자가 평소 사시가 있는 것 같아 이에 대한 검사를 위하여 내원하였다. 이전 신경학적 기왕력을 포함한 특이 병력 및 안과적 병력은 없었다. 가족력은 특이 사항이 없었다. 최대교정시력은 우안 1.0, 좌안 1.0이었으며 현성굴절검사는 우안 plano, 좌안 -1.50 diopter (D)였다. 조절마비검사 결과 우안 +1.0D 좌안 -0.75D를 보였다. 동공반응검사, 세극등현미경검사, 안저검사 시행 결과 특이 소견이 관찰되지 않았다. 안구운동검사상 양안의 내전 및 외전 장애가 관찰되었고, 양안 내전시 눈꺼풀 틈새 축소가 관찰되었다. 좌안 내전시 하전이 관찰되었고 하방주시 시 심해졌다. 제일안위에서 원, 근거리 8 프리즘디옵터의 외사위가 관찰되었다(Fig. 1). 근거리 입체시(Stereo Optical Co. Inc., Chicago, IL, USA)는 80초각이었다. 보상성 얼굴돌림은 관찰되지 않았다. 추가 시행한 안와전산화단층촬영 소견상

■ **Received:** 2018. 7. 31. ■ **Revised:** 2018. 8. 31.
■ **Accepted:** 2018. 8. 31.
■ Address reprint requests to **Suk Gyu Ha, MD, PhD**
Department of Ophthalmology, Korea University Guro Hospital, #148 Gurodong-ro, Guro-gu, Seoul 08308, Korea
Tel: 82-2-2626-1260, Fax: 82-2-857-8580
E-mail: sukgyu.ha@gmail.com

Copyright © 2018, The Korean Optometry Society
The Korean Contact Lens Study Society
Ⓒ Annals of Optometry and Contact Lens is an Open Access Journal. All articles are distributed under the terms of the Creative Commons Attribution Non-Commercial License (http://creativecommons.org/licenses/by-nc/3.0/) which permits unrestricted non-commercial use, distribution, and reproduction in any medium, provided the original work is properly cited.

Figure 1. Nine gaze photographs showing bilateral limitation of adduction and abduction. In adduction, bilateral fissure narrows are observed. Prominent downshoot of left eye is observing in adduction and down gaze.

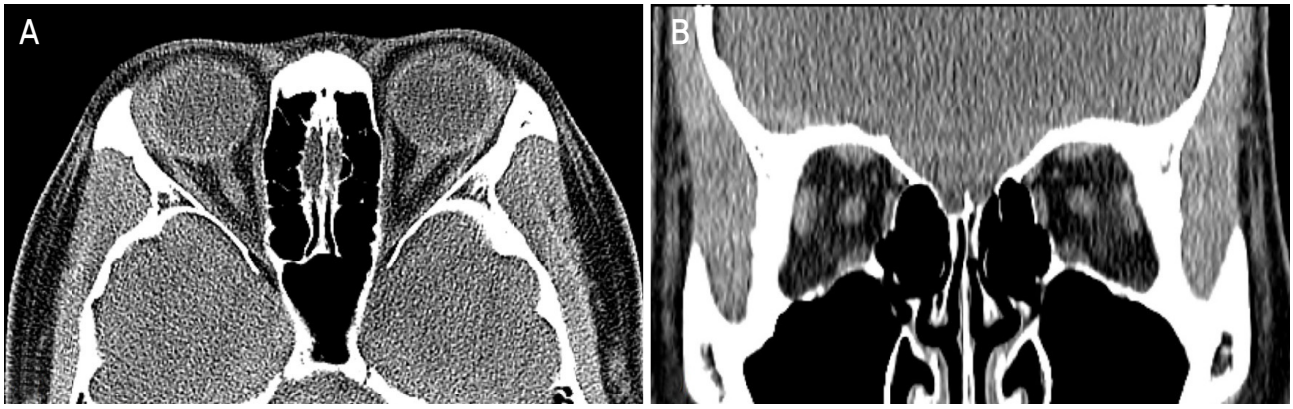

Figure 2. Orbital computed tomography shows no significant lesion in orbit cavity and symmetrical shapes of extraocular muscles in (A) axial and (B) coronal scan.

안와 및 외안근의 이상 소견은 관찰되지 않았다(Fig. 2). 환자는 현재 주관적 증상이 없었고 보상성 얼굴돌림도 관찰되지 않았으며 내전시 하전에 대해 불편감을 느끼지 않았다. 이상의 소견들로 환자는 양안 Ⅲ형 듀안안구후퇴증후군으로 진단하였고 이후 경과관찰하기로 하였다.

고 찰

본 증례는 성인에서 처음 진단된 양안 Ⅲ형 듀안안구후퇴증후군 환자의 증례이다. 본 증례의 환자는 보상성 얼굴돌림, 제일안위에서의 뚜렷하고 큰 사시가 관찰되지 않았으며 좌안의 내전시 하전을 보였다.

국외에서 García et al[4]은 5세에서 진단된 양안의 Ⅲ형 듀안안구후퇴증후군 증례를 보고한 바 있다. 국내 보고에 따르면 Park et al[5]은 듀안안구후퇴증후군은 평균 9세에 발견되며 좌안(83.3%)에 가장 흔하게 발생하고 아형별로 Ⅰ형(85.9%)이 가장 많은 것으로 보고한 바 있다. 양안에 발생하는 경우는 2.6%로 가장 낮으며 아형별 유병률은 Ⅲ형의 경우 11.5%로 발생하는 것으로 보고된 바 있다. 제일안위에서 사시는 Ⅲ형의 경우 정위, 외, 내편위를 다양하게 보인다고 보고하였다.[5]

환자는 전신적, 다른 신경학적 이상 소견을 보이지 않았고, 안면 이상 소견을 보이지 않았다. 부모, 형제의 안과적 질환력은 없었다. 안과검사상 양안 약시 및 근거리 입체시 저하 소견, 제일안위에서 내편위, 안검하수 등 안검 이상은 관찰되지 않았다. 뫼비우스증후군과 수평주시 마비를 동반한 척추측만(scoliosis with horizontal gaze palsy)과 감별할 수 있었다. 외안근선천섬유증후군과 감별하기 위하여 외안

근 조직검사를 계획하였지만 선천섬유증후군에 부합하는 외안근마비 소견 및 안검 이상이 관찰되지 않았고 환자가 검사를 거부하여 시행하지 않았다.

듀안안구후퇴증후군의 수술은 외형적으로 심각한 얼굴 돌림, 제일안위에서 사시, 내전시 과도한 상, 하전, 심한 안구 후퇴가 관찰되면 수술적 교정을 고려해 볼 수 있겠다. 본 증례의 경우 제일안위에서 사시가 심하지 않고 내전시 하전이 관찰되었으나 심하지 않았고 하방주시 시 심해지는 양상을 보였지만 환자가 외형적 불만이나 주관적 증상이 없어 경과관찰하기로 하였다. 본 증례는 매우 드물게 발견될 수 있는 양안의 Ⅲ형 듀안안구후퇴증후군 환자로 저자들은 이와 같은 질환을 경험하였기에 보고하는 바이다.

REFERENCES

1) Scott AB, Wong GY. Duane's syndrome. An electromyographic study. Arch Ophthalmol 1972;87:140-7.
2) Huber A. Duane's retraction syndrome: considerations on pathogenesis and etiology of the different forms of duane's retraction syndrome. St Louis: CV Mosby, 1969;26.
3) Ozkurt H, Basak M, Oral Y, Ozkurt Y. Magnetic resonance imaging in Duane's retraction syndrome. J Pediatr Ophthalmol Strabismus 2003;40:19-22.
4) García E, Fernández De Arévalo BT, Arévalo EM, et al. Bilateral type III Duane syndrome: a case report. Eur J Ophthalmol 2015;26:e1-3.
5) Park WH, Son DH, Yoon SW, et al. The clinical features of Korean patients with Duane's retraction syndrome. Korean J Ophthalmol 2005;19:132-5.